見落とし易い股関節周囲の外傷・疾患

豊見城中央病院　整形外科
永山　盛隆

外科外来の中で股関節周囲の外傷および疾患は日常的によく遭遇するものです。しかし時として整形外科専門医でも診断に苦慮し、ともすれば初期段階では見落とすことがあります。

そこで各年齢層に対応して、念頭に置いて欲しい5つの外傷・疾患を選択してみましたのでその早期診断についてコメントさせて頂きます。

【高年層】

＊大腿骨近位部骨折：

以前は総称を大腿骨頚部骨折と呼び関節包の付着部を境界として内側型骨折と外側型骨折に分類していましたが、平成17年度より総称を近位部骨折と改め内側型を頚部、外側型を転子部に改訂しています。高齢者の転倒に伴う骨折で最もポピュラーな外傷ですが、時として骨折を見落とす場合があります。臨床所見が股関節痛であればわかり易いのですが、疼痛部位が大腿部から膝に及ぶことがよくあります。いわゆる関連痛による下肢症状ですが、膝の外傷と疑われ膝単純X線を撮って異常なしとの診断を受けて帰されることがあります。実際、尻もちをついたときには膝の骨折はほとんどありません。高齢者の転倒は殿部の外傷をまず念頭に入れることが重要です。膝の痛みを訴えても膝を動かすときの疼痛再現はなく、股関節の捻り操作（Patrick Test）で疼痛を誘発することが多いのです。膝頭または大腿骨近位部の大転子を叩いてみて殿部への介達痛の有無を確認することも骨折の診断に有効です。転倒して歩行不能になった高齢者は、必ず何か大きな外傷が隠されていると疑うべきです。

単純X線での診断が基本ですが、明らかに骨折部転位があり誰にでも診断できる場合と、一体どこに骨折線があるのか判読できない場合があります。特に関節内骨折である頚部骨折は診断に大変苦慮することがあります。やっかいなことに受傷初期段階では歩行可能な場合もあり、骨折はないものと判断し放置していると徐々に骨折部にズレが生じ、後日になって歩行不能で来院した時には大きく転位していたというケースがあります。そうなると手術的治療法は侵襲の小さいピニングによる骨接合術から侵襲の大きい人工骨頭置換術に移行します。早期診断のためには単純X線で骨折線を認めなくとも理学的所見で何らかの異常をキャッチしたらMRIまでの評価を行うことをお勧めします。MRI診断は非常に有効で、頚部骨折のみならず転子部骨折の有無も確認でき今後の治療方針が見えてきます。

症例1：77歳、女性。転倒し右殿部を受傷し歩行不能となる。単純X線では右大腿骨頚部の上方にわずか頚部輪郭の途絶と骨折部の重な

症例 1

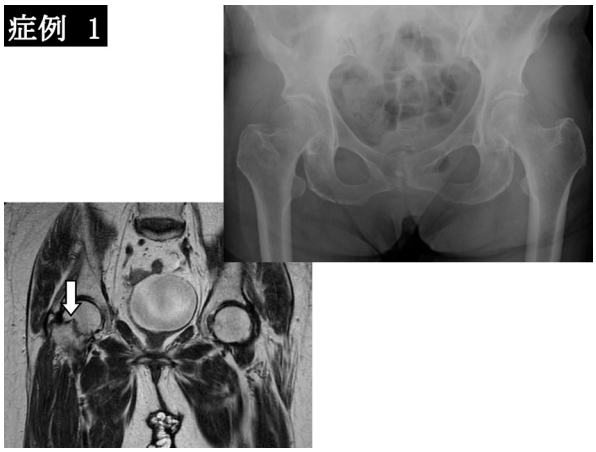

りを認めるのみです。MRIでは骨折線が明瞭に描出できています。

＊骨盤（恥骨坐骨）骨折：

これも転倒などの外傷に伴うことがありますが、つい大腿骨近位部骨折に気をとられるために見落とされることがあります。実はよくよく診察すると恥骨部や坐骨部に圧痛を認めるのです。疼痛部位のチェックで圧痛点を確認することはとても大切なことです。また時には外傷の既往はなくて骨粗鬆症に伴う疲労骨折（脆弱性骨折）を生じることもあります。恥骨・坐骨のみならず骨盤輪の仙腸関節周囲にも及ぶことがあり、悪性腫瘍の骨転移と鑑別を要します。MRIや骨シンチでの評価が必要になりますが骨密度検査も行った方がいいでしょう。

症例２：78歳、女性。誘因なく左股部痛が出現。単純X線にて左恥骨坐骨に骨折線を認める。MRIにて転移性腫瘍を否定され骨粗鬆症薬投与にて症状は改善しました。

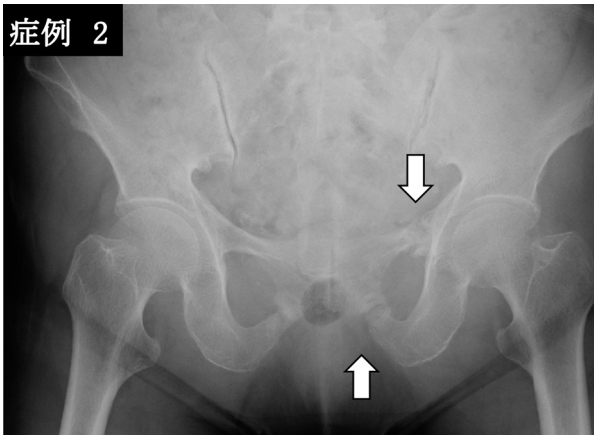

【中年層】

＊大腿骨頭壊死症：

既に一般的に知られた疾患で、大腿骨頭への血流障害により阻血性壊死をきたす病態であり症候性と特発性に分けられます。症候性は大腿骨頸部骨折や潜函病などの明らかな外傷や減圧症が原因で生じる場合で、特発性は原因が不詳で多飲酒・ステロイド使用例に多いとされています。単純X線にて所見を得ることが基本ですが、初期段階では画像上全く異常を認めないことが多いのです。MRIを撮りT1とT2強調画像共に低信号域を認めれば確定診断が可能です。因みに特発性大腿骨頭壊死症は特定疾患として扱い医療費が減額できるのですが、その申請のためには単純X線・MRI・骨シンチ・骨生検による4評価法の中で2項目を満たさないといけないことになっています。

症例３：36歳、女性。SLEにてステロイド剤投与を受けています。右股部痛にて受診。単純X線にて異常は認めませんが、MRIでは両大腿骨頭にT1T2強調画像で低信号域の壊死像を認めます。

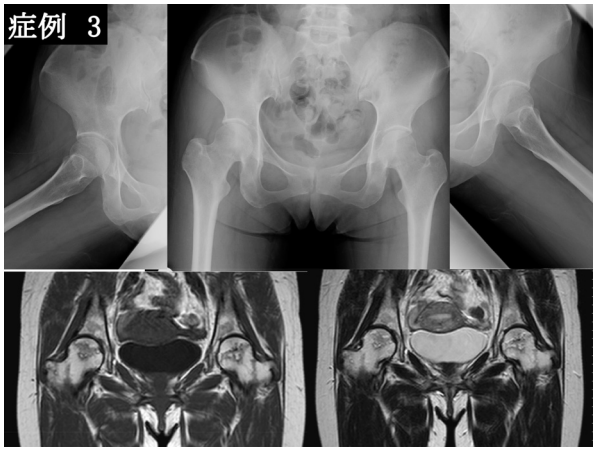

＊一過性大腿骨頭萎縮症：

妊娠後期の女性、中年男性に好発し誘因なく股部痛が出現する疾患で原因は不明です。単純X線にてよく見ると健側に比べ大腿骨頭が薄く透けて見える骨萎縮像を呈します。骨頭壊死と異なりT1強調画像にて低信号、T2強調画像にて比較的高信号を呈します。大抵は荷重制限による保存的治療を行えば半年程度で自然治癒します。

症例４：58歳、女性。誘因なく右股部痛が出現。単純X線にて右大腿骨頭の輪郭不明瞭な

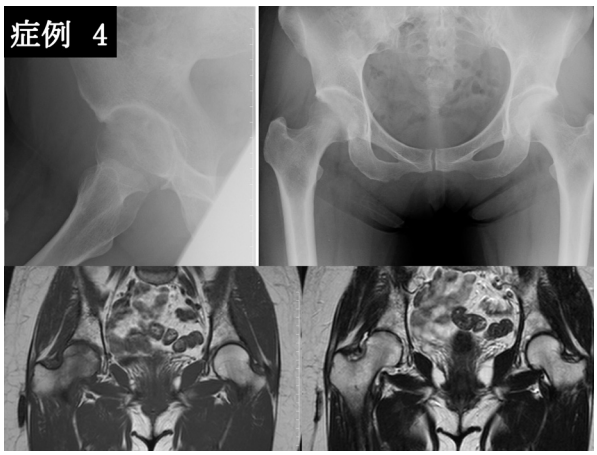

骨萎縮像を認めました。MRI にて T2 強調像で低信号は認めず一過性大腿骨頭萎縮症の診断を得ました。保存的治療にて治癒しました。

【若年層】

＊大腿骨頭すべり症：

思春期の肥満男子に多く、ホルモンの関与が示唆されています。軽微な外傷あるいは誘因なく股関節の疼痛が出現します。歩行は大抵可能なので大した外傷ではないと見落され診断が遅れることがあります。成長期の骨端線でのズレが生じ、骨頭近位部が後方へ転位します。転位が少ない早期にピニングを行いすべりの進行を抑えることが治療の基本です。転位が高度になると股関節の屈曲ができなくなり後遺障害を残す可能性が高くなります。臨床所見は股関節を屈曲させると外方へシフトする Drhemann 徴候が特徴的です。単純 X 線正面像では骨端線の離開および骨頭近位幅の短縮、側面像では後方への転位を認めます。正面像だけでは見落とす危険性が高いので、必ず両側の２方向撮影が必要です。小児の場合は成人と異なり成長のファクターが含まれているために評価困難なことがあるので左右を比較することを忘れないで下さい。そしてすべり症を疑えばフォローを含めて２～３週後に再度 X 線検査を行うことをお勧めします。

症例５：17 歳、男子。肥満体で２次性徴は未だ認めません。外傷の既往なく左股関節痛が出現。単純 X 線正面像にて左大腿骨頭骨端線の離開を認め、側面像で後方滑りを認めました。スクリューによるピンニングで軽快。

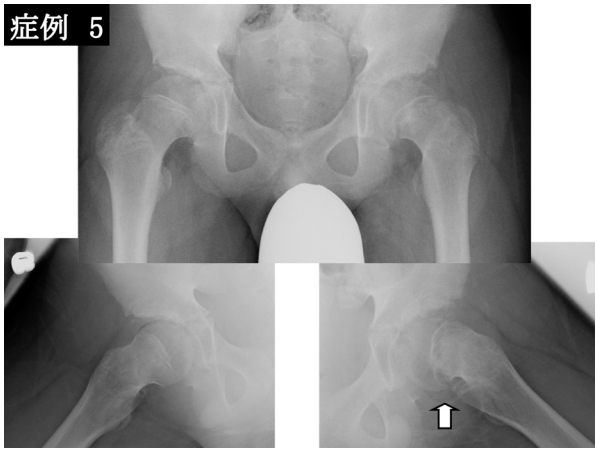

以上、個人的偏見で見落とし易い外傷・疾患をいくつか取り上げてみました。当然、初期段階では診断が困難な場合があることはどんな疾患にも当てはまることです。後で診断した Dr が名医と言われないよう、早期の段階でよく聴いて触って感じる Dr 触覚を full に効かせ、正しい診断ができるよう（私自身も）心がけてゆきたいものです。

原稿募集！

プライマリ･ケアコーナー（2,500字程度）

当コーナーでは病診連携、診診連携等に資するため、発熱、下痢、嘔吐の症状等、ミニレクチャー的な内容で他科の先生方にも分かり易い原稿をご執筆いただいております。

奮ってご投稿下さい。